

Le malattie delle ghiandole salivari. La terapia medica e nei tumori benigni e maligni la terapia chirurgica. Quanto prima quanto meglio, sotto controllo microscopico e con la totale monitorizzazione del nervo facciale nei tumori parotidei, per i migliori risultati.

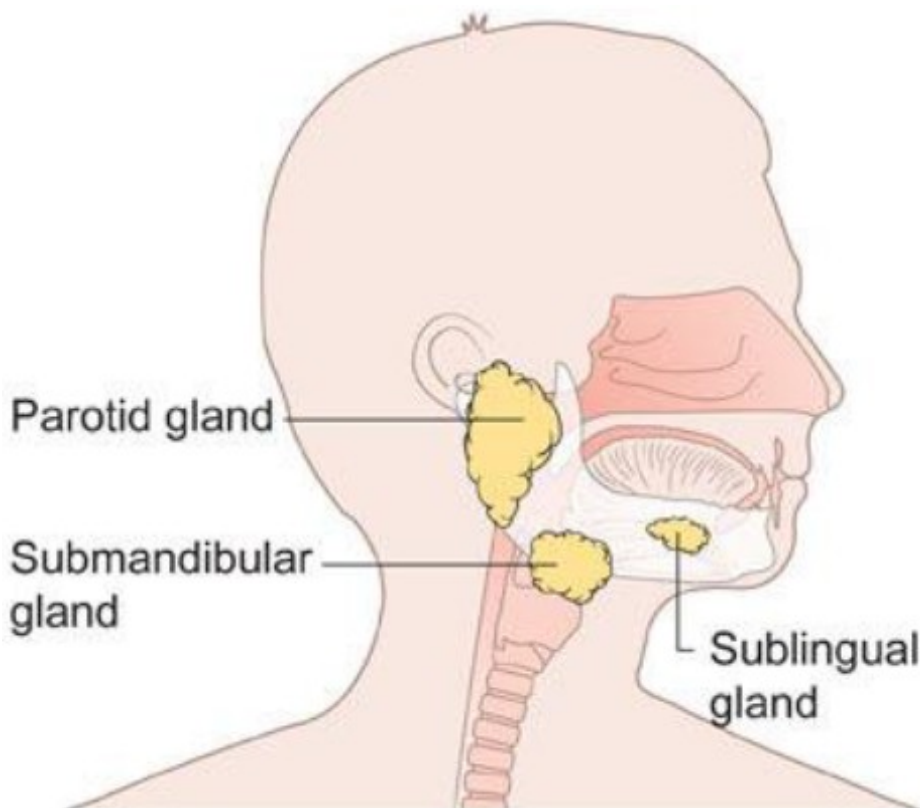
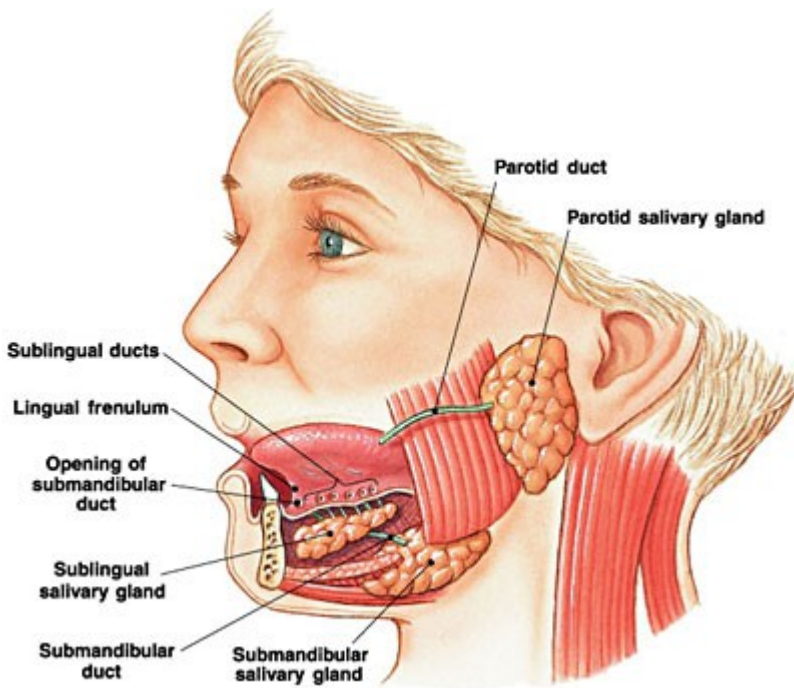


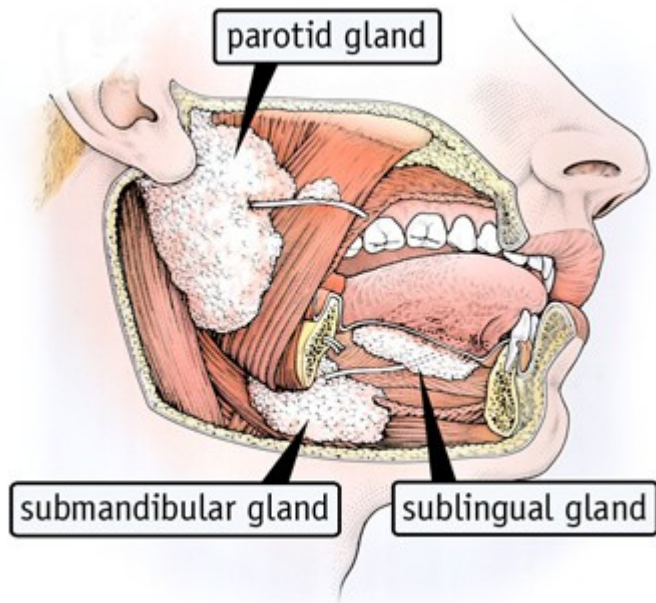
Fig. Le ghiandole salivari maggiori.



Fig, Le ghiandole salivari maggiori

Le ghiandole salivari maggiori sono sei, le due parotidi, le due sottomascellari e le due sottolinguali.. Le ghiandole salivari minori comprendono 600-1000 ghiandole distribuite lungo tutto il tratto aereo-digestivo.

Le ghiandole salivari insieme producono 1, 1,5 litri di saliva al giorno. Circa il 45% è prodotto dalle parotidi, il 45% dalle sottomascellari e il 5% dalle sottolinguali e dalle ghiandole salivari minori. La saliva è prodotta ad un basso livello durante il giorno e si decuplica durante i pasti.



Le g

Fig. Le ghiandole salivari maggiori.

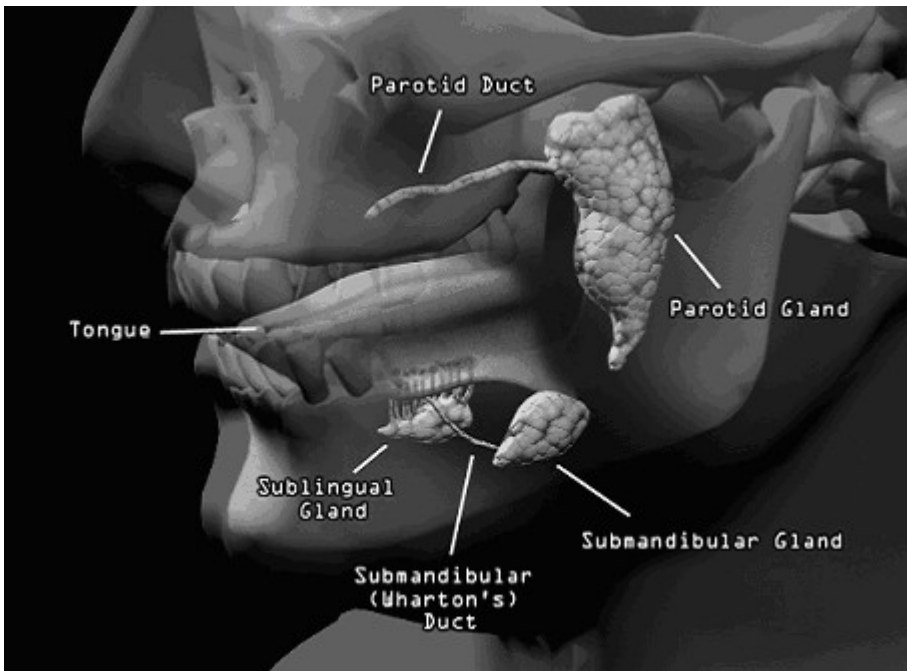
Le ghiandole salivari maggiori sono essenziali per la difesa, la lubrificazione e l'iniziale digestione nella bocca, tramite la saliva. La saliva prodotta contiene amilasi che ha un ruolo nella digestione del cibo, La saliva forma un film protettivo per i denti e previene le carie e la rottura dello smalto. Le ghiandole salivari producono anche lisozima e immunoglobuline A, che ha un ruolo contro i virus ed i batteri della cavita orale.

Una buona indicazione è di bere molto liquido ogni giorno. La disidratazione è un fattore di rischio per le ghiandole salivari.

Tra i problemi delle ghiandole salivari ricordiamo la Ostruzione dei dotti, l'infezione, le alterazioni autoimmuni, i tumori benigni e maligni.

Ostruzione

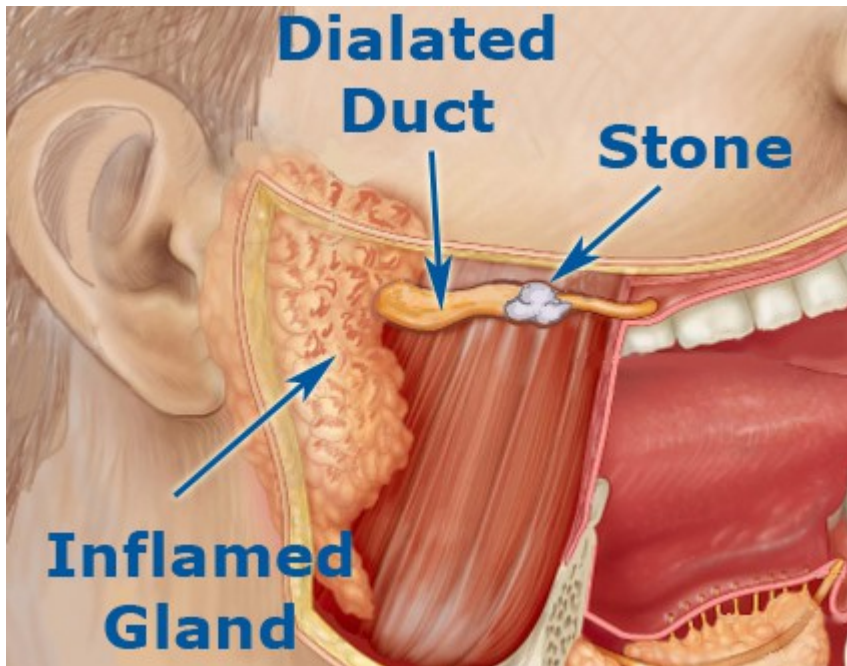
L'ostruzione del flusso di saliva avviene più frequentemente nella ghiandola sottomascellare e nella ghiandola sottolinguale, poi nella ghiandola parotide- Questo perché concrezioni di calcio che formano il calcolo tendono a depositarsi dalla bocca, per ragioni di gravita, più facilmente nel dotto delle prime due ghiandole, che ha un decorso dal basso verso l'alto mentre il dotto della ghiandola parotide ha un decorso dall'alto verso il basso. Per evitare il ristagno di cibo e di batteri nel cavo orale è molto importante l'igiene della bocca, in specie dopo i pasti.



Fig, Immagine radiologica delle ghiandole salivari. Si nota come il decorso Dei dotti della sottolinguale (che sbocca sotto la lingua) e della sottomandibolare è in salita Mentre il dotto della parotide è in discesa. Per questo è più frequente il ristagno e la formazione di calcoli nella sottomascellaer e sottolinguale.

I sintomi si manifestano con l'alimentazione.. Si forma la saliva ma non può uscire dal sistema dei dotti, per cui se il calcolo non chiude completamente il flusso salivare, si manifesta un ingrossamento della ghiandola durante l'alimentazione e poi un graduale sgonfiamento, per poi ripresentarsi al successivo pasto. Se il calcolo chiude completamente il passaggio salivare, si ha un colica salivare dolorosa e la ghiandola rimane gonfia. Nel caso di ostruzione parziale e più rapidamente nella ostruzione totale, si ha una infezione della saliva bloccata, con dolore più intenso e tumefazione ella ghiandola, fino a giungere all'ascesso ghiandolare.

Spesso l'ostruzione ghiandolare si manifesta per una malformazione congenita dei dotti periferici o del dotto principale. Si ha una riduzione della velocità del flusso salivare con maggiore tendenza all'infezione ed ai sintomi ostruttivi.



Fig, Calcolo nel dotto della ghiandola parotide

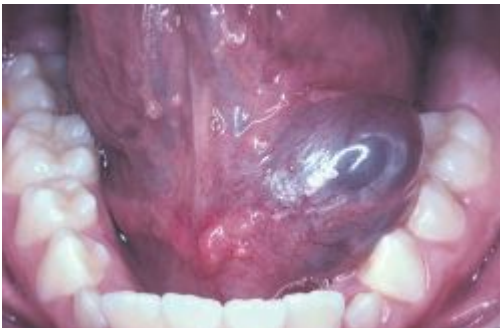

Fig. Ranula del pavimento della bocca (cisti da ostruzione salivare)

Infezione

La più comune infezione delle ghiandole salivari nei bambini è la parotite, che colpisce entrambe le ghiandole salivari. E' molto più frequente nei bambini che non sono stati vaccinati, ma può colpire gli adulti.

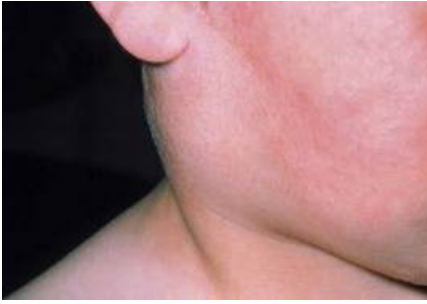

Fig. Tumefazione benigna della ghiandola parotide destra (parotite: orecchioni)

Tuttavia, se un adulto ha una tumefazione nella zona della parotide solo da un lato, è più frequente che sia da ostruzione o da tumore.

Si può avere una infezione secondaria delle ghiandole salivari dai linfonodi di vicinanza, che sono attivi per circoscrivere l'infezione. Alcuni di questi linfonodi sono localizzati nella parotide e nella sottomascellare e se si ingrossano durante una infezione, si può avere rossore e gonfiore doloroso nell'area della parotide o della sottomascellare. I linfonodi del collo si ingrossano anche in presenza di una infiammazione o di un tumore.

Altre alterazioni

Un ingrossamento della ghiandole salivari si manifesta anche nelle malattie autoimmuni come la sindrome di Sjogren o il HIV, dove il sistema immunitario attacca le ghiandole salivari provocando una forte infiammazione. La bocca secca o gli occhi secchi sono sintomo comune.

Questo può avvenire anche con altre malattie sistemiche come l'artrite reumatoide. Il diabete può provocare un ingrossamento delle ghiandole salivari, in specie delle ghiandole salivari. Gli alcolisti possono avere un ingrossamento delle ghiandole salivari, in genere bilaterale.

Tumori benigni

Tra le neoplasie delle ghiandole salivary, 80% colpiscono la parotide, 15% nella sottomandibolare e il restante 5% la sottolinguale e le ghiandole salivari minori. L'80% delle neoplasie parotidiche sono benigne, mentre nella sottomascellare e nella sottolinguale aumenta fino al 50% la percentuale di tumori maligni.

Tra i tumori parotidici benigni il più frequente è l'adenoma pleomorfo(60%), il secondo più frequente è il cistoadenolinfoma.

Le neoplasie delle ghiandole salivari sono rare nei bambini. Nel 65% dei casi sono benigni, i più frequenti sono gli emangiomi, seguiti dagli adenomi pleomorfi. Nel 35% sono maligni, in particolare carcinomi muco epidermoidi,

Il fumo di tabacco aumenta l'incidenza di formazione di tumore di Warthin o cistoadenolinfoma.

I tumori benigni si manifestano prevalentemente dopo i 40 anni mentre I tumori maligni si manifestano prevalentemente dopo i sessanta anni.

Tumori maligni

I sintomi di una lesione maligna sono:

- Tumefazione infiammatoria in prossimità della mandibola e del collo
- Pesantezza in qualche parte della faccia
- Debolezza dei muscoli da un lato della faccia
- Dolore frequente nell'area della ghiandola
- Difficoltà alla deglutizione di saliva, cibo e anche acqua
- Difficoltà all'apertura della bocca

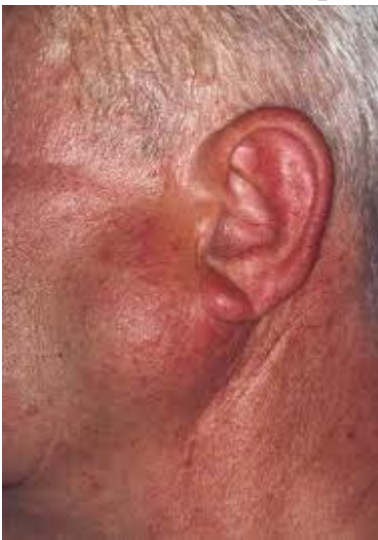

Fig. Tumefazione maligna della ghiandola parotide sinistra.

I tipi più frequenti di tumore maligno delle ghiandole salivari sono

- Adenocarcinoma
- Carcinoma adenoido-cistico
- Ca a cellule chiare
- Ca mucopidermoide
- Ca oncocitico
- Ca a cellule acinose
- Ca a cellule duttali

Le neoplasie delle ghiandole salivari rappresentano il 6% di tutti I tumori della testa e del collo.

La radioterapia del collo, ad es per tumori della laringe, è stata associata con lo sviluppo di tumori parotidei anche 15-20 anni dopo il trattamento, con maggiore

incidenza di adenoma pleomorfo (benigno) ma anche di tumori maligni: carcinoma muco epidermoide e carcinoma a cellule squamose.

Diagnosi

Si basa sulla storia clinica, sull'esame fisico e sugli esami.

In caso di una ostruzione dei dotti ghiandolari, l'ecografia è utile e in successione la TAC.

In presenza di una massa nelle ghiandole salivari è necessaria la TAC o la RMN (risonanza magnetica nucleare). L'agoaspirato ci dà la possibilità di sapere il tipo di tessuto della neoformazione e ci dà indicazioni sulla benignità o malignità.

Una biopsia del labbro può essere necessaria per identificare alcune malattie autoimmuni alla base di alterazioni delle ghiandole salivari.

Terapia

In presenza di una neoformazione di una ghiandola una volta messe in atto tutte le procedure diagnostiche in genere è preferibile l'asportazione. Questo perché come sempre nella vita, se una lesione tende a crescere è preferibile rimuoverla quando migliori sono le prospettive e minori sono i rischi. La procedura di aspettare e controllare è giustificata solo nelle lesioni sicuramente benigne, a lentissima crescita, in persone non giovani e comunque va discussa come sempre con la persona.

Quando si opera la ghiandola parotide, esiste il rischio di lesione del nervo facciale. Nelle lesioni maligne a volte il nervo è infiltrato e deve essere sacrificato. In questi casi residua una paralisi di metà faccia e l'intervento è seguito da procedure ricostruttive e di riabilitazione. Nei tumori maligni si esegue la radioterapia da quattro a sei settimane dopo l'intervento, per consentire la guarigione dei tessuti.

Il rischio di lesione del nervo facciale esiste anche nelle lesioni benigne. Il prof. Salvinelli combatte questo rischio con la tecnica microchirurgica, per avere sotto controllo microscopico la piena visione anche dei rami periferici del facciale e questo rende grandemente migliori i risultati e riduce di molto i rischi.

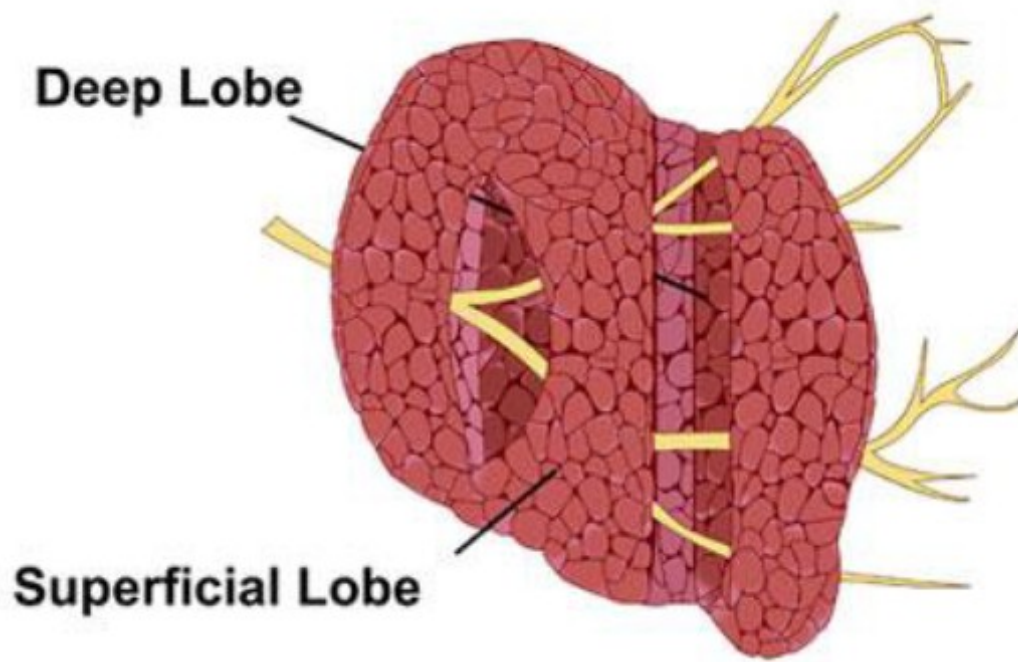


Fig. Il nervo facciale al suo passaggio attraverso la ghiandola parotide.

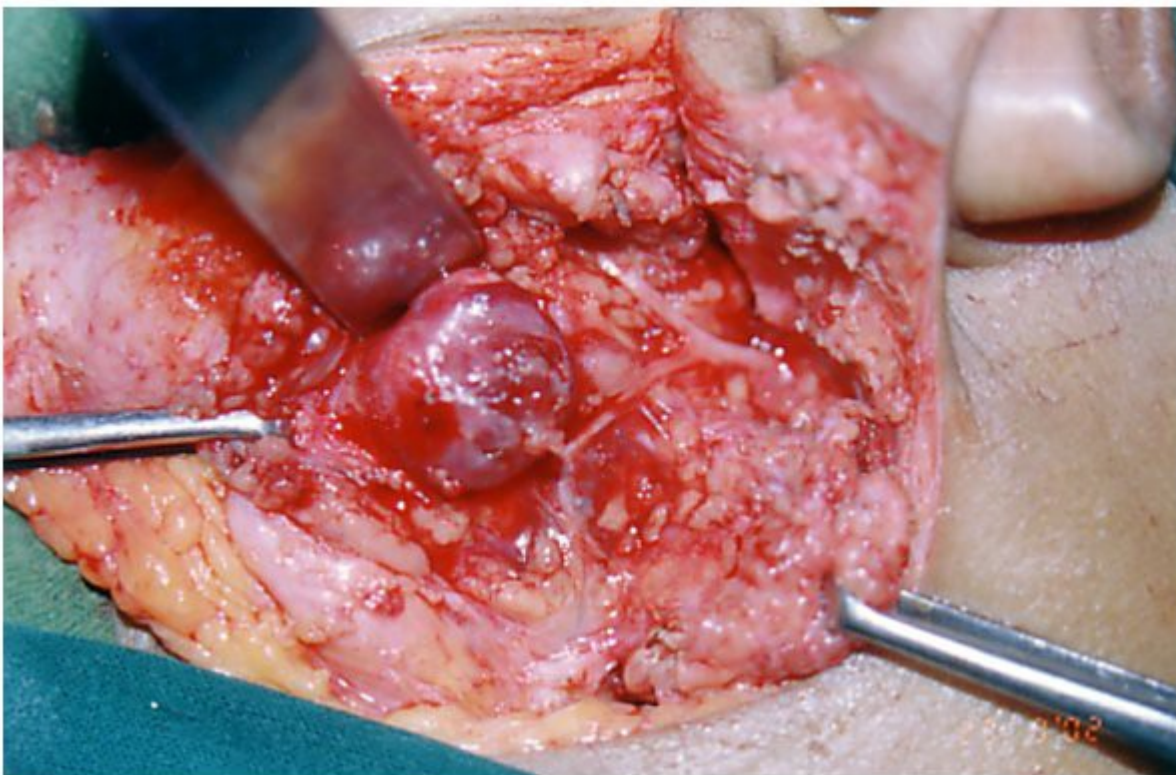


Fig. Asportazione di un tumore benigno (tumore misto) della parotide sinistra. A destra del tumore si nota il nervo facciale.

L'asportazione di una ghiandola salivare non provoca bocca secca (xerostomia) perché la saliva è prodotta dalle altre ghiandole. Questo sintomo può invece essere provocato dalla radioterapia.

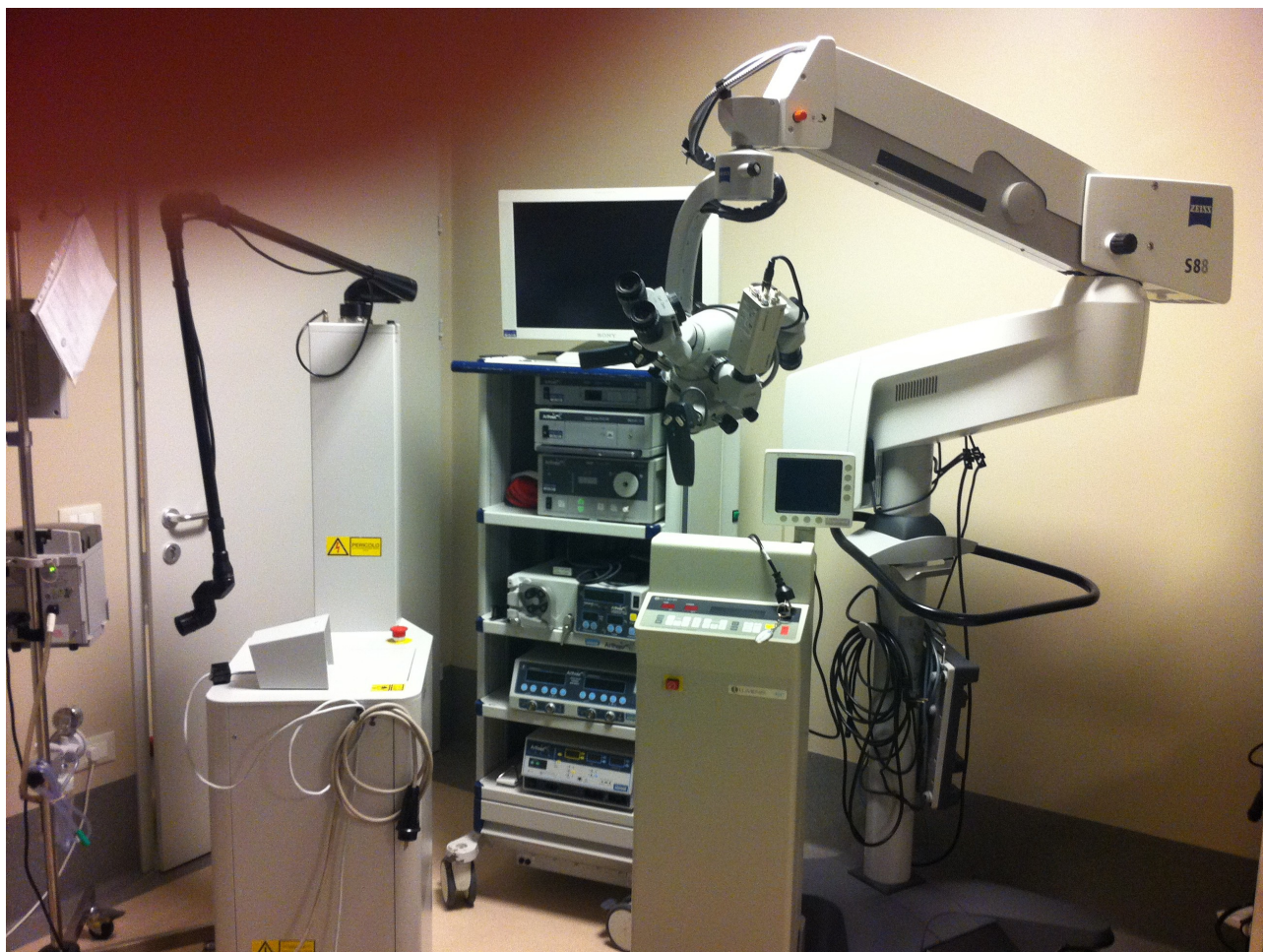

Fig. La strumentazione utilizzata, a destra il microscopio neurochirurgico, in primo piano a destra e a sinistra i due laser, in fondo le ottiche.